asia medical specialists
亞 洲 專 科 醫 生

ISO 9001:2015
FS 550968

這真的是凝肩嗎？

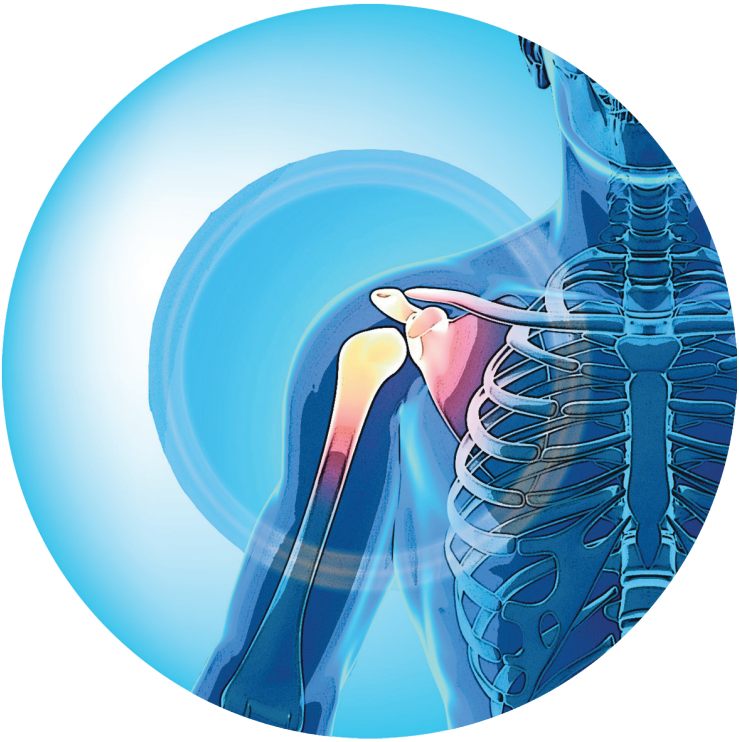

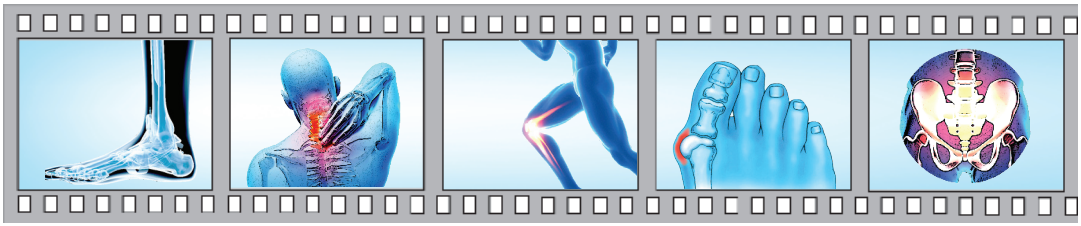

凝肩究竟是甚麼?

「凝肩」的正確學名為「粘連性肩關節囊炎」。凝肩的成因目前仍然不明，其特徵是肩關節內有發炎，肩關節囊續漸緊繃及加厚，導致肩膊疼痛增加及活動範圍縮減。在顯微鏡下，肩關節囊的外觀與掌腱膜攣縮症中限制手指活動的組織非常相似，此普遍的攣縮症令小指捲曲於手掌中。

凝肩有多普遍？

凝肩大約影響百分之二的人口，常見於 40 至 60 歲，沒有性別及主力手之體質分別。糖尿病患者較容易患有此症，部分患者則於肩膊受傷後患上凝肩。

凝肩的病情一般可分為三個階段：

第一階段是「冷凍期」

主要病徵是疼痛。當疼痛加劇，肩膊會失去活動能力。這個情況大概會維持 6 星期至 9 個月不等。

第二階段是「凝固期」

疼痛會隨時間久了而減退，但肩膊僵硬變成重要的特徵。這個情況會維持 4 至 9 個月。

第三階段是「解凍期

凝肩的症狀，包括疼痛及僵硬情況會自行痊癒。這個階段約維持 5 個月至兩年。

因此凝肩通常需要最少一年，或更長的時間才可有所改善。而肩膊永久失去外旋能力是很常見。

怎樣診斷凝肩？

我們會按照患者的整體狀況，包括病徵、身體檢查、造影結果及其他測試等，診斷是否患上凝肩。

早期的患者在轉動肩膊時會感到疼痛，這與肩關節撞擊綜合症相似，所以兩者很難分辨。時間長了，肩膊僵硬的情況會更加明顯，且會減少肩部各方向的活動範圍，特別是外旋能力——不能外旋是極重要的徵狀。

正常的肩膊可以對稱的外旋

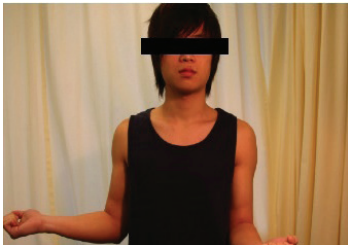

左肩患上凝肩會失去外旋能力

磁力共振掃描有助診症嗎？

Ｘ光及/或磁力共振掃描有助排除引致肩膊僵硬及疼痛的其他病因，因為凝肩並不會在此類造影中顯現出來。

Ｘ光檢查用來排除肩膊骨關節炎，而磁力共振掃描則可鑑定其他問題，特別是需要修補的肩袖旋轉肌腱撕裂。

其他診斷可能會與凝肩混淆或同時存在，包括肩關節撞擊綜合症、肩袖旋轉肌腱撕裂、肩膊骨關節炎、感染及腫瘤，以及從頸部引發的痛症等。

「凝肩一般都能自行痊癒，但可能要花上幾年的時間。」

凝肩的治療方法

凝肩一般都能自行痊癒，但可能要花上幾年時間。治療的目的主要是減少肩膊疼痛及恢復肩膊外旋能力。

病發早期，會以抗炎藥物及物理治療的肩部伸展運動作治療。進行的伸展運動需要是較溫和的。

如果情況沒有顯著改善，下一步是注射類固醇。這是非常安全的，因為類固醇只會停留在肩部，減少關節內的發炎及舒緩痛楚，使伸展運動更為有效。

如果問題持續，下一步是進行關節鏡關節囊鬆解術，是項「微創手術」。利用微型剪刀剪開關節囊，令肩部重新正常活動。進行高強度的術後復康物理治療，能保持手術回復的肩部活動幅度。很多患者透過此關節鏡手術均可迅速痊癒[1-3]。相對於傳統的「麻醉後手法治療」（醫生直接以手移動患者肩膊來撕開關節囊），這是一項較新的方法。傳統方法是可行的，但術後傷口頗痛。反之，若選擇切開關節囊，而非撕開的話，傷口的痛楚會較少。

「大部分病人都能於關節鏡手術後迅速痊癒。」

在凝肩中發炎的關節內膜看來像軟珊瑚（如箭嘴指示）。

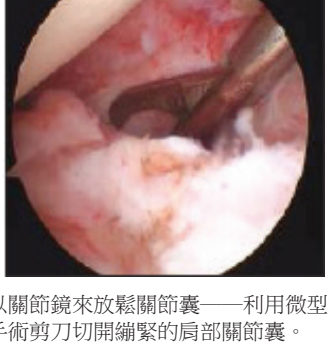

以關節鏡來放鬆關節囊——利用微型的手術剪刀切開繃緊的肩部關節囊。

參考文獻

1. Ozaki, J., et al., Recalcitrant chronic adhesive capsulitis of the shoulder. Role of contracture of the coracohumeral ligament and rotator interval in pathogenesis and treatment. J Bone Joint Surg Am, 1989. 71(10): p. 1511-5.
2. Vastamaki, H., J. Kettunen, and M. Vastamaki, The natural history of idiopathic frozen shoulder: a 2- to 27-year followup study. Clin Orthop Relat Res, 2012. 470(4): p. 1133-43.
3. Rangan, A., et al., Frozen Shoulder. Shoulder Elbow, 2015. 7(4): p. 299-307.
4. Charnley, J., Periarthritis of the shoulder. Postgrad Med J, 1959. 35: p. 384-8.
5. Ogilvie-Harris, D.J., et al., The resistant frozen shoulder. Manipulation versus arthroscopic release. Clin Orthop Relat Res, 1995(319): p. 238-48.
6. Tveitå, E.K., et al., Hydrodilatation, corticosteroids and adhesive capsulitis: A randomized controlled trial. BMC Musculoskeletal Disorders 2008, 9:53

此文章原文由亞洲專科醫生以英文撰寫
© 2017 亞洲專科醫生，版權所有

香港中環皇后大道中 29 號華人行 8 樓　電話 + 852 2521 6830　傳真 + 852 2521 6831
九龍尖沙咀廣東道 5 號海洋中心 1210 室　電話 + 852 3420 6666　傳真 + 852 2521 6831
www.asiamedicalspecialists.hk　info@asiamedical.hk

20191113